- Copyright - Il Pensiero Scientifico Editore downloaded by IP 3.137.183.14 Sun, 28 Apr 2024, 02:57:15

Stenosi mitralica: valutazione ecocardiografica

Pio Caso, Luigi De Simone, Alfonso Roberto Martiniello, Ilaria Caso, Sergio Severino, Raffaele Iengo, Nicola Mininni

Unità Semplice di Diagnostica Non Invasiva, Dipartimento di Cardiologia, Azienda Ospedaliera V. Monaldi, Napoli

Key words:
Echocardiography; Mitral stenosis.

The diagnostic tools available for the evaluation of mitral stenosis are two-dimensional and Doppler echocardiography, which are able to identify morphologic and flow changes.

Two-dimensional echocardiography can be used to assess the morphological appearance of the mitral valve apparatus, including its mobility and thickness and the presence of calcified leaflets and subvalvular fusion. Wilkins' score permits evaluation of each variable which, on the basis of its severity, is scored according to a point system ranging from 1 to 4. In patients with severe mitral stenosis, a low total score (< 8) and elastic symmetric commissures suggest valvuloplasty. A total score > 10 and the presence of more than mild mitral regurgitation or of calcification of both commissures suggest valvular replacement. The left atrial and ventricular chamber sizes and other associated valvular diseases can also be assessed at two-dimensional or Doppler echocardiography. The severity of obstruction can be assessed using two-dimensional and Doppler echocardiographic area (pressure half-time, proximal isovelocity surface area, continuity equation) and with the mean transmitral gradient measured using a continuous wave Doppler signal across the mitral valve. Valvuloplasty can also be performed in patients with a high score when surgery is contraindicated.

During follow-up it is necessary to evaluate the area, the mean gradient, the right ventricular systolic pressure and the presence of a residual atrial septal defect and mitral regurgitation. Restenosis is diagnosed when the valve area decreases to 50% of that achieved during valvuloplasty or surgery.

(Ital Heart J Suppl 2002; 3 (7): 698-706)

© 2002 CEPI Srl

Ricevuto il 14 gennaio 2002; nuova stesura il 4 aprile 2002; accettato il 10 aprile 2002.

Per la corrispondenza:

Dr. Pio Caso

Via Salvator Rosa, 353
80136 Napoli
E-mail: pio.caso@tin.it

Introduzione

La stenosi mitralica è caratterizzata da anomalie strutturali dell'apparato valvolare mitralico che causano una progressiva ostruzione del tratto di afflusso del ventricolo sinistro e che impediscono un'adeguata apertura della valvola stessa durante la fase di riempimento diastolico del ventricolo sinistro. La causa predominante è la cardite reumatica, rara la stenosi mitralica congenita. Quando quest'ultima è presente può essere associata a muscolo papillare unico, ostruzioni all'efflusso sinistro, coartazione aortica, dotto di Botallo pervio.

La stenosi mitralica è la patologia valvolare che meglio si presta ad una valutazione con ecocardiografia nelle sue varie modalità di esecuzione (mono, bidimensionale, Doppler, color Doppler, eco transesofageo). Lo studio ecocardiografico deve definire: 1) morfologia dei lembi valvolari e dell'apparato sottovalvolare; 2) severità della stenosi; 3) dimensioni dell'atrio sinistro e ricerca di eventuali trombi in atrio e/o auricola sinistra; 4) pressioni in arteria polmonare; 5) vizi valvolari associati; 6) funzione ventricolare sinistra e destra; 7) indicazione terapeutica; 8) valutazione strumentale nel follow-up[1].

L'esame ecocardiografico transtoracico, eseguito con sonde da 2.5-3.5 MHz, inizia con la valutazione M-mode, continua con la valutazione bidimensionale e si completa con l'esame Doppler del flusso transmitralico.

Morfologia

Le deformazioni morfopatologiche dei lembi valvolari e dell'apparato sottovalvolare, secondarie alla retrazione cicatriziale conseguente al processo reumatico, sono valutabili nelle sezioni parasternali ed apicali. La ridotta pendenza EF in M-mode, il "doming" (deformazione a cupola) del lembo anteriore e la ridotta apertura della valvola in asse corto con aspetto a "muso di tinca" sono elementi noti e caratteristici. La descrizione dell'apparato valvolare è stata codificata da Wilkins et al.[2] in un sistema di punteggio da 1 a 4 utilizzato per descrivere mobilità, ispessimento, calcificazioni della valvola e coinvolgimento dell'apparato sottovalvolare (Tab. I). I singoli valori sono sommati a formare un punteggio (score) che riflette la severità della compromissione della valvola. Questo sistema di punteggio, entrato nella pratica quotidiana nei la-

- Copyright - Il Pensiero Scientifico Editore downloaded by IP 3.137.183.14 Sun, 28 Apr 2024, 02:57:15

Tabella I. Score di Wilkins.

Punteggio	Mobilità dei lembi	Spessore apparato sottovalvolare	Spessore lembi mitralici	Calcificazioni
1	Valvola molto mobile, con riduzione di mobilità solo ai margini dei lembi	Minimo ispessimento delle corde proprio sotto la valvola	Lembi quasi normali (4-5 mm)	Singola area di aumentata ecorifrangenza
2	La parte media e la base dei lembi hanno normale mobilità	Ispessimento che si estende ad un terzo della lunghezza delle corde	Marcato ispessimento dei margini con ispessimento lieve dei lembi	Aree diffuse di ecorifrangenza confinate ai margini dei lembi
3	I lembi valvolari si muovono in avanti principalmente con il contributo del segmento basale	Ispessimento che si estende al terzo distale delle corde	Ispessimento esteso dell'intero lembo (5-8 mm)	Ecorifrangenza che si estende alla porzione media dei lembi
4	Nessuno o minimo movimento in avanti in diastole dei lembi valvolari	Esteso ispessimento ed accorciamento di tutte le corde fino al muscolo papillare	Marcato ispessimento di tutto il tessuto del lembo (> 8-10 mm)	Ecorifrangenza estesa alla maggior parte del tessuto del lembo

boratori di ecocardiografia, se < 8 predice un buon risultato immediato di una valvuloplastica percutanea mitralica (VPM) ed un mantenimento del risultato ottenuto a breve ed a lungo termine, mentre se > 8 predice risultato subottimale e maggior numero di restenosi nel follow-up.

Sono stati proposti altri modelli di valutazione a punteggio che confrontano i singoli elementi della valvola mitrale: mobilità [H (altezza)/L (lunghezza) = escursione lembo anteriore]; ispessimento e apparato sottovalvolare (valutati rispetto a parete aortica ed endocardio); calcio commissurale (localizzazione ed estensione sulle commissure)[3] (Tab. II).

In particolare, la semplice presenza o assenza di calcio sulle commissure valutata con ecografia bidimensionale è in grado di predire il risultato sia a breve che a lungo termine della VPM[4,5]. Inoltre, nella nostra esperienza, è utile definire la simmetria o asimmetria delle commissure valvolari, in quanto la presenza di commissure simmetriche può assicurare un migliore risultato. L'utilizzo della seconda armonica tissutale non è consigliabile nella valutazione dello score, in quanto conduce ad una sovrastima dello stesso, in particolare in quei pazienti con score < 10[6].

La sensibilità e la specificità dell'eco bidimensionale nella valutazione dello stato anatomico dell'apparato valvolare sono rispettivamente del 70 e del 100% se paragonate ai reperti anatomo-patologici. La sensibilità aumenta al 90% se l'esame viene integrato con l'ecografia transesofagea.

È, inoltre, utile segnalare che l'evoluzione nel tempo di una stenosi mitralica da un grado lieve ad uno più

Tabella II. Score di Reid.

	Grado	Score
Movimento lembi		
Rapporto H/L		
≥ 0.45	Lieve	0
0.26-0.44	Moderato	1
≤ 0.25	Severo	2
Ispessimento lembi		
MV/PW Ao		
1.5-2	Lieve	0
2.1-4.9	Moderato	1
≥ 5	Severo	2
Malattia sottovalvolare		
Corde tendinee sottili e poco visibili	–	0
Corde ispessite con densità uguale a quella dell'endocardio	–	1
Corde ispessite con densità superiore a quella dell'endocardio	–	2
Calcio commissure		
Densità omogenea orifizio valvolare	–	0
Aumento densità di una commissura	–	1
Aumento densità di due commissure	–	2

H (altezza)/L (lunghezza) = escursione lembo anteriore; MV/PW Ao = valvola mitrale/parete aortica.

- Copyright - Il Pensiero Scientifico Editore downloaded by IP 3.137.183.14 Sun, 28 Apr 2024, 02:57:15

severo dipende anche dalla morfologia della valvola. Infatti, il ritmo di progressione della stenosi mitralica comporta un declino medio dell'area valvolare di circa 0.09 cm^2/anno, il quale risulta maggiore in pazienti con score di Wilkins ≥ 8 (0.3 cm^2/anno) ed in pazienti con area valvolare ≤ 1.4 cm^2 [7-9].

Severità

La gravità della stenosi mitralica viene definita in base al valore dell'area valvolare e del gradiente medio transvalvolare.

Misura dell'area valvolare. Può essere calcolata con diversi metodi, ognuno dei quali presenta vantaggi e svantaggi.

Metodo bidimensionale planimetrico. La stima dell'area valvolare in sezione parasternale asse corto è un metodo semplice. La sezione bidimensionale, ove viene misurata l'area, deve essere perpendicolare all'"imbuto" formato dalla valvola stenotica e l'area misurata deve essere la più piccola nello spazio (nel punto più stretto dell'imbuto valvolare), ma la più grande nel tempo (in protodiastole in pazienti con fibrillazione atriale o in telediastole in pazienti in ritmo sinusale). Il suo limite è rappresentato dall'evidenza di immagini di scadente qualità e da calcificazioni massive che alterano la configurazione ellittica dell'orifizio valvolare[10]. L'utilizzo della seconda armonica tissutale migliora la qualità delle immagini senza influenzare significativamente la planimetria valvolare[6].

Pressure half-time. Si basa sul concetto emodinamico che la riduzione del gradiente atrioventricolare è inversamente proporzionale all'entità della stenosi valvolare. Il "pressure half-time" (PHT) in soggetti normali ha valori compresi tra 20 e 60 ms. Nella stenosi mitralica, il valore può variare tra 100 e 300 ms, in rapporto alla gravità. L'area valvolare mitralica (AVM) si calcola dividendo 220 (costante derivata empiricamente) per il PHT: AVM (cm^2) = 220/PHT[11]. Il PHT è influenzato da tutte quelle condizioni che aumentano la pressione telediastolica ventricolare (per esempio insufficienza aortica, marcata disfunzione ventricolare sinistra). Anche un difetto interatriale iatrogeno postvalvuloplastica con tecnica di Inoue può contribuire alla scarsa correlazione tra AVM Doppler/formula di Gorlin[12]. La differenza tra l'area planimetrica in bidimensionale e quella calcolata con il PHT può rappresentare un indice di stenosi prevalentemente sottovalvolare[13].

Proximal isovelocity surface area. Le velocità di un flusso che si avvicina ad un orifizio stenotico o rigurgitante aumentano gradualmente e si distribuiscono concentricamente con una superficie grossolanamente emisferica. Conosciuta la velocità sulla superficie di un'emisfera (che equivale ad un valore di "aliasing" prestabilito) e calcolando la superficie dell'emisfera stessa (corretta per l'angolo formato dai lembi), è possibile il calcolo del flusso transmitralico istantaneo: $Q_{max} = 6.28 \times r^2 \times (\alpha/180) \times (Av)$, dove r è il raggio della superficie dell'emisfera, α è l'angolo formato dai lembi e Av è la velocità di "aliasing". L'area valvolare è calcolata secondo la formula: $A = Q_{max}/V_{max}$, dove V_{max} è il picco di velocità transmitralico al Doppler ad onda continua. Il limite di questo calcolo è legato alla sua complessità ed al fatto che non sempre l'area di convergenza ha una configurazione perfettamente sferica[14].

Equazione di continuità. Questo metodo si basa sull'assunto che un flusso attraverso un condotto è costante in ogni punto del condotto stesso. Per tale motivo, il volume di flusso transmitralico dovrebbe essere identico alla gittata sistolica, cioè al flusso attraverso la valvola aortica o polmonare, ovvero il prodotto dell'integrale tempo/velocità attraverso la valvola mitrale (ITVm) e l'AVM deve essere uguale al prodotto dell'integrale tempo/velocità attraverso la valvola aortica (ITVa) e l'area valvolare aortica (AVA): ITVm × AVM = ITVa × AVA. Misurando l'area aortica, l'integrale di velocità del flusso aortico e l'integrale di velocità attraverso la valvola mitrale, è possibile risalire all'area mitralica secondo l'equazione: AVM = AVA × ITVa/ITVm. In pratica $AVM = LVOT\ (\pi\ D/4)^2 \times ITV_{LVOT}/ITVm$, dove LVOT è il tratto di deflusso del ventricolo sinistro, D è il diametro del LVOT, $(\pi\ D/4)^2$ è il raggio dell'efflusso aortico elevato al quadrato e ITV_{LVOT} è l'integrale tempo-velocità del tratto di efflusso del ventricolo sinistro. Un'ulteriore semplificazione matematica deriva dal fatto che la costante (π/4) = 0.785, arrivando perciò alla formula finale (semplificata): $AVM = LVOT\ (D)^2 \times 0.785 \times ITV_{LVOT}/ITVm$. Il metodo, corretto dal punto di vista teorico, necessita di confronto con una valvola normale e l'assenza di insufficienza mitralica associata, eventi rari nella patologia reumatica[14]. Inoltre la possibilità di errore nel calcolo del diametro del LVOT espone il metodo a una minore accuratezza.

Metodo tridimensionale. È stata recentemente segnalata la possibilità di acquisire l'area mitralica con la ricostruzione tridimensionale. Tale metodo offre minore variabilità interosservatore rispetto alle altre metodiche, ma necessita di un tempo maggiore per l'acquisizione e per la ricostruzione dell'immagine[15].

In base ai valori di area valvolare, una valvola mitrale si definisce normale quando l'area è compresa tra 4 e 6 cm^2; una stenosi mitralica si definisce lieve quando l'area valvolare è > 1.8 cm^2, moderata quando l'area è compresa tra 1.7 e 1.1 cm^2, severa quando l'area è ≤ 1 cm^2.

Valutazione del gradiente transmitralico. Il Doppler ad onda continua è il metodo non invasivo ideale per la

- Copyright - Il Pensiero Scientifico Editore downloaded by IP 3.137.183.14 Sun, 28 Apr 2024, 02:57:15

stima del gradiente di pressione transmitralico, sia di picco che medio, che si calcola utilizzando l'equazione di Bernoulli modificata. Un gradiente medio > 15 mmHg indica severa ostruzione. Il gradiente è, tuttavia, funzione del flusso transvalvolare, per cui è possibile che in presenza di flussi ridotti si misurino bassi gradienti nonostante stenosi severe.

Eco-stress fisico e stenosi mitralica. In un sottogruppo di pazienti, è possibile che non vi sia correlazione tra area valvolare e stato clinico del paziente. In questi casi, può essere utile eseguire una valutazione emodinamica non invasiva sottoponendo tali pazienti ad eco-stress fisico. Il marcato incremento del gradiente medio che raddoppia rispetto ai valori basali raggiungendo un valore finale almeno > 15 mmHg ed un aumento della pressione arteriosa polmonare durante eco-stress identificano quei pazienti in cui il grado di severità della valvulopatia non è correttamente valutato in condizioni basali dai valori di area valvolare e di gradiente medio[16]. L'eco-stress è utilizzato anche nel follow-up di pazienti sottoposti a VPM[16,17].

Atrio sinistro e trombi. Il sovraccarico cronico di pressione a cui è sottoposta la cavità atriale sinistra ne determina la graduale dilatazione. Le dimensioni dell'atrio sinistro si calcolano in M-mode e con sezioni multiple bidimensionali (sezione asse lungo ed asse corto parasternale, sezione 4 camere apicale). L'ecocardiografia transtoracica eseguita con imaging fondamentale ha una scarsa sensibilità nell'identificare l'effetto ecocontrastografico spontaneo, caratterizzato da ampie e lente volute spiraliformi e determinato dalla stasi ematica nella cavità atriale sinistra dilatata. L'utilizzo della seconda armonica tissutale consente di aumentare la sensibilità dell'ecocardiografia transtoracica nell'identificazione dell'effetto ecocontrastografico spontaneo[18].

Vizi valvolari associati. La valvulopatia reumatica determina spesso l'interessamento contemporaneo di più strutture valvolari: l'insufficienza valvolare aortica di grado medio-importante può determinare una sovrastima dell'AVM calcolata con il PHT, mentre la coesistenza di insufficienza mitralica di grado medio-importante condiziona la scelta terapeutica controindicando in maniera assoluta la valvuloplastica.

Insufficienza tricuspidalica ed ipertensione polmonare. L'insufficienza tricuspidalica è quasi sempre associata al vizio mitralico. La valutazione del gradiente pressorio tra ventricolo ed atrio destro costituisce una stima affidabile (aggiungendo un valore convenzionale di 10 mmHg) della pressione sistolica in arteria polmonare.

Il livello per definire severa l'ipertensione polmonare è una pressione arteriosa polmonare > 70 mmHg. La presenza di ipertensione polmonare severa rappresenta un'indicazione alla terapia chirurgica anche in assenza di sintomatologia dispnoica.

Funzione ventricolare sinistra e destra

La valutazione della funzione ventricolare sinistra è indispensabile in quanto i parametri di tipo funzionale (per esempio gradienti) sono funzione della portata cardiaca.

La funzione ventricolare destra può essere compromessa anche in assenza di segni clinici di congestione venosa sistemica. L'associazione tra riduzione della funzione ventricolare destra ed insufficienza tricuspidalica severa è un indice prognostico sfavorevole in vista di un recupero funzionale accettabile dopo intervento chirurgico.

Ecocardiografia transesofagea

L'ecocardiografia transesofagea (ETE) trova nella stenosi mitralica una delle sue principali indicazioni in quanto, utilizzando trasduttori ad elevata frequenza (5-7 MHz), consente di visualizzare maggiori dettagli anatomici in virtù degli stretti rapporti tra esofago e parete posteriore dell'atrio sinistro, conservando la possibilità di effettuare un'indagine Doppler e color Doppler. L'ETE consente di:

- valutare con maggiori dettagli anatomici rispetto all'esame transtoracico le alterazioni morfologiche dell'apparato valvolare e sottovalvolare;
- valutare la presenza di trombi, in particolare sul setto interatriale (sede della puntura transettale) o sul tetto dell'atrio sinistro, che rappresentano una controindicazione assoluta all'esecuzione di una VPM, mentre il riscontro di trombi presenti in auricola sinistra è considerata da alcuni autori una controindicazione relativa;
- osservare l'auricola sinistra: questa struttura ha classicamente una forma "a corno di bue" anche se può essere bi o trilobata, con lobi che sono localizzati su piani diversi. Pertanto la ricerca di trombi dovrà essere eseguita con sonde multiplane;
- valutare le velocità Doppler in auricola sinistra, che se < 40 cm/s sono correlate ad aumentato rischio di tromboembolia;
- identificare l'effetto ecocontrastografico spontaneo, predittivo di un maggior rischio tromboembolico;
- valutare con maggior precisione la severità dell'insufficienza mitralica associata.

Decisione terapeutica

Nella stenosi mitralica l'indicazione all'intervento chirurgico è preminentemente clinica: l'intervento è indicato in presenza di sintomatologia dispnoica invalidante. Le informazioni che si ottengono nel corso di un

- Copyright - Il Pensiero Scientifico Editore downloaded by IP 3.137.183.14 Sun, 28 Apr 2024, 02:57:15

esame ecocardiografico (transtoracico e transesofageo), inserite nel contesto clinico di un paziente sintomatico, sono essenziali per decidere l'approccio terapeutico più opportuno che comprende tre possibilità: la terapia medica, la terapia conservativa (valvuloplastica percutanea o chirurgia) e la terapia sostitutiva. Quando le condizioni anatomo-funzionali dell'apparato valvolare lo consentono, la terapia conservativa (VPM o commissurotomia chirurgica a cielo chiuso o aperto) è la più indicata ed economica; in genere la VPM è preferita nei paesi industrializzati, mentre la commissurotomia chirurgica a cielo chiuso lo è nei paesi in via di sviluppo per i minori costi che essa comporta[19]; trial randomizzati hanno dimostrato che i risultati della commissurotomia con catetere con palloncino e della commissurotomia chirurgica a cielo chiuso sono simili[19-21]. I risultati immediati della VPM sono simili a quelli della commissurotomia a cielo chiuso, con una percentuale di pazienti tra l'80 ed il 95% che hanno un risultato ottimale, definito come un incremento dell'AVM ≥ 1.5 cm^2 in assenza di complicazioni. Le complicanze più comuni sono: a) l'insorgenza di un'insufficienza mitralica severa, che varia nelle casistiche tra il 2 e il 10%; b) un ampio difetto interatriale, con volume di shunt sinistro-destro > 1.5, che si verifica in meno del 5% dei casi se la VPM è eseguita con tecnica di Inoue; c) perforazione del ventricolo sinistro con susseguente tamponamento cardiaco, tra lo 0.5 ed il 4%. La mortalità della VPM è stimata in meno dell'1%. La commissurotomia a cielo aperto, più frequentemente impiegata nei paesi industrializzati per il più facile accesso alla circolazione extracorporea, permette una correzione chirurgica ottimale: con tale procedura è possibile la rimozione di trombi, l'incisione delle commissure, l'incisione delle fusioni cordali, la divisione dei papillari e l'asportazione del calcio. La mortalità operatoria varia tra l'1 ed il 3%, dipendendo soprattutto dalle condizioni generali del paziente[22].

Indicazioni ottimali alla valvuloplastica mitralica sono: 1) stenosi mitralica severa e/o sintomatica; 2) score di Wilkins < 8; 3) assenza di calcio su entrambe le commissure o coinvolgimento di una sola commissura; 4) rigurgito mitralico assente o di grado lieve; 5) assenza di trombi in atrio sinistro (Figg. 1 e 2).

Controindicazioni assolute sono l'insufficienza valvolare mitralica di grado medio-importante e la presenza di un trombo mobile in atrio sinistro o sul setto interatriale[23].

L'intervento di sostituzione valvolare sarà necessario in presenza di: 1) estese calcificazioni coinvolgenti sia l'apparato valvolare che sottovalvolare; 2) marcata retrazione cicatriziale dei lembi valvolari; 3) fusione massiva dell'apparato sottovalvolare; 4) score di Wilkins elevato (> 10).

Indicazione a valvuloplastica percutanea in popolazioni particolari. È bene sottolineare che la VPM potrà essere eseguita anche in una serie di pazienti non ideali tra cui pazienti con score elevato e patologie sistemiche, pazienti con ipertensione polmonare, donne in gravidanza. Infatti, in pazienti con score elevato, in presenza di controindicazioni all'intervento chirurgico come la coesistenza di gravi patologie sistemiche o respiratorie, la procedura potrà essere eseguita anche se il risultato atteso sarà subottimale, avendo l'obiettivo della riduzione dei sintomi.

Inoltre, pazienti con ipertensione polmonare che presentano un più alto rischio chirurgico possono giovare della valvuloplastica percutanea con risultati superiori a quelli della chirurgia.

Le donne in gravidanza con severa insufficienza cardiaca dovuta a stenosi mitralica presentano un'alta morbilità materna e uno sfavorevole effetto sul feto[24]. La VPM, rispetto alla commissurotomia chirurgica a cielo aperto, ha dimostrato minori complicanze fetali

Figura 1. *Stenosi mitralica postvalvuloplastica: sezione parasternale asse corto. La valvola appare molto ispessita con un nucleo calcifico nel contesto del lembo anteriore. La* freccia *indica la commissura postero-mediale che ha ceduto separandosi e provocando l'aumento dell'area valvolare.*

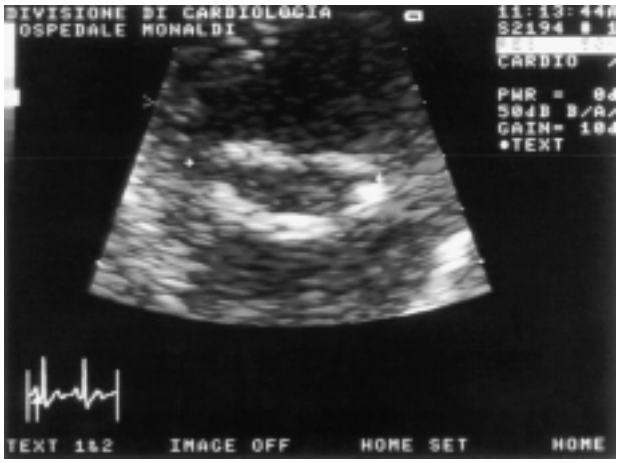

Figura 2. *Stenosi mitralica postvalvuloplastica: sezione parasternale asse corto. Splitting di entrambe le commissure dopo dilatazione con pallone, nonostante la presenza di calcificazione sulla commissura antero-laterale e nella porzione centrale del lembo posteriore. Il calcio non controindica la procedura, anche se localizzato su una delle due commissure.*

- Copyright - Il Pensiero Scientifico Editore downloaded by IP 3.137.183.14 Sun, 28 Apr 2024, 02:57:15

con una più bassa mortalità neonatale e fetale[25]; il rischio dovuto a radiazioni potrà essere ridotto grazie ad una parziale schermatura con il piombo dell'addome della gravida ed all'assistenza eco in sala di emodinamica durante la VPM. I risultati a lungo termine in donne gravide sono ottimi[26].

Assistenza durante valvuloplastica

L'assistenza ecocardiografica in sala di emodinamica è risultata utile come guida alla puntura transettale e nel posizionare il pallone a livello delle commissure, nel valutare il risultato immediato, nel rilievo di eventuali complicanze.

L'assistenza ecocardiografica è praticata normalmente con ecocardiografia transtoracica, ma alcuni autori hanno anche consigliato l'uso dell'ETE. In realtà l'ETE è poco usata durante VPM per le ovvie difficoltà create da una procedura semi-invasiva in un paziente in decubito supino sul tavolo di emodinamica. Nella nostra esperienza, dopo i primi casi essa è stata abbandonata, tranne che per le donne gravide nelle quali il suo uso può ridurre l'esposizione ai raggi X.

Attualmente si monitorizza il risultato, recandosi in sala di emodinamica solo immediatamente dopo la dilatazione per valutare il risultato e verificare la presenza di complicanze.

L'ecocardiografia può rilevare, quali evidenze di buon risultato, la maggiore mobilità dei lembi, la riduzione del gradiente medio, le variazioni in M-mode color con scomparsa dell'"aliasing" in mesodiastole. Tuttavia il calcolo dell'area con il PHT, in sala di emodinamica, non è affidabile a causa della non applicabilità di tale metodo in presenza di improvvise variazioni di compliance, quali quelle che si creano durante dilatazione della valvola.

Risultato ottimale

Un risultato di una VPM può definirsi ottimale se l'AVM ha guadagnato oltre il 50% rispetto a quella iniziale e comunque se l'area finale risulta > 1.5 cm^2. Importanti riduzioni del gradiente medio, della pressione polmonare, della pressione atriale sinistra sono anche evidenziate.

Complicanze

Le principali complicanze sono: morte (> 0.5%), embolia, perforazioni del ventricolo sinistro, difetto interatriale residuo, insufficienza mitralica superiore a lieve.

L'insufficienza mitralica di grado medio-importante si verifica quando il pallone durante il gonfiaggio è posto troppo in basso tra le corde fuse dell'imbuto mitralico: il rilievo ecocardiografico consisterà in corde rotte che si spostano tra il ventricolo e l'atrio sinistro con jet lateralizzato a destra (verso la parete laterale dell'atrio) o a sinistra (verso il setto interatriale) a secondo se siano interessate corde che si attaccano al lembo anteriore o posteriore. Altro meccanismo è la lacerazione paracommissurale di una commissura o di un lembo. Tali pazienti andrebbero avviati alla sostituzione valvolare.

Altra complicanza è il difetto interatriale iatrogeno creato dalla puntura transettale. Il difetto tende a chiudersi spontaneamente nel tempo; la sua presenza è legata al persistere di alte pressioni in atrio sinistro.

Evenienze rare sono la puntura dell'aorta o del pericardio, durante la puntura transettale con possibilità di emopericardio.

Follow-up

I parametri da seguire sia in pazienti in terapia medica che in pazienti sottoposti ad una delle procedure interventistiche (valvuloplastica, commissurotomia, sostituzione valvolare) sono: 1) area mitralica; 2) gradiente medio; 3) stima dell'insufficienza mitralica residua; 4) pressione polmonare; 5) difetto interatriale residuo (nel follow-up di valvuloplastica mitralica) (Fig. 3).

L'AVM di pazienti asintomatici o comunque non sottoposti a terapia chirurgica si riduce ad una media di circa 0.09 cm^2/anno, anche se il ritmo di progressione della malattia varia tra paziente e paziente: alcuni presentano un peggioramento in pochi anni, altri rimangono in condizioni stabili per un lungo periodo[8]. Ad esempio, il ritmo di progressione è significativamente maggiore in pazienti con stenosi lieve-moderata (0.12 cm^2/anno) rispetto a pazienti con stenosi mo-

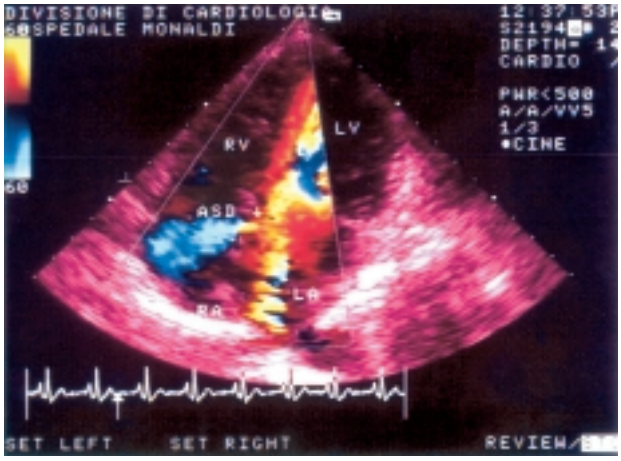

Figura 3. *Stenosi mitralica postvalvuloplastica: sezione 4 camere apicale. Shunt sinistro-destro è evidente* in colore azzurro *tra atrio sinistro (LA) e destro (RA). Lo shunt è dovuto al persistere del difetto interatriale (ASD) creato durante la valvuloplastica percutanea con la tecnica di Inoue. Gli ASD persistono prevalentemente nei soggetti con risultato subottimale in cui la persistenza di alta pressione atriale sinistra favorisce lo shunt. LV = ventricolo sinistro; RV = ventricolo destro.*

- Copyright - Il Pensiero Scientifico Editore downloaded by IP 3.137.183.14 Sun, 28 Apr 2024, 02:57:15

derata (0.06 cm^2/anno) o con stenosi severa (0.03 cm^2/anno).

Tuttavia la progressione della severità della stenosi mitralica è estremamente variabile, sembra dipendere debolmente dai valori di AVM e di score basali, ma non dai valori di gradiente medio né dall'età del paziente; il follow-up ecocardiografico deve essere eseguito in tutti i pazienti almeno 1 volta all'anno, indipendentemente dal grado di severità iniziale. Il follow-up ecocardiografico appare, inoltre, particolarmente importante in pazienti con associata insufficienza aortica, in cui la stenosi mitralica progredisce più rapidamente e deve essere orientato a valutare tutte le modifiche della funzione del ventricolo destro (dimensioni, pressione sistolica in arteria polmonare, funzione sistolica), che possono verificarsi indipendentemente da variazioni dell'AVM e che possono essere di aiuto per il "decision-making" chirurgico[8].

Il controllo nei pazienti sottoposti a valvuloplastica percutanea con risultato ottimale sarà praticato 1 volta all'anno, mentre sarà semestrale nei pazienti con risultato subottimale (Tab. III).

La restenosi. Si definisce restenosi quando vi è una perdita del 50% del risultato ottenuto e l'AVM ha una riduzione < 1.5 cm^2.

La restenosi mitralica dopo VPM può essere rilevata in popolazioni di giovane media età tra il 2 e il 10% con follow-up di 37 mesi, e in pazienti più anziani intorno al 22% con un follow-up di 13 mesi[27-29].

Il principale indice associato alla restenosi, segnalano Thomas et al.[30], è lo score elevato; probabilmente il risultato è ottenuto con differenti modalità con separazione delle commissure in quelli che non vanno incontro a restenosi (score basso), mentre mediante "stretching" della valvola in quelli che vanno incontro a restenosi (score alto). Tuttavia anche in caso di restenosi si può riproporre nuova VPM. Incoraggianti risultati sono stati ottenuti da Iung et al.[31] in 53 casi di restenosi con raddoppio dell'area mitralica e sopravvivenza a 5 anni del 69% in classe funzionale NYHA I o II.

Il difetto interatriale residuo. Il difetto interatriale residuo è una complicanza frequente; essa varia dal 30 al 53% e il suo rilievo è inversamente proporzionale alla distanza dalla valvuloplastica. Nella maggior parte dei casi il rapporto portata polmonare/portata sistemica è < 1.5, per cui la sua presenza è trascurabile.

Tabella III. Schema riassuntivo della valutazione ecocardiografica della stenosi mitralica.

Morfologia	
Score Wilkins	Mobilità, calcificazioni, ispessimento, apparato sottovalvolare Punteggio da 1 a 4 secondo gravità
Commissure	Simmetriche, asimmetriche Calcificazioni su nessuna, una, due
Severità	
Area	Area bidimensionale, Area Doppler Area PISA severa se ≤ 1.1 cm^2 Area equazione continuità
Gradiente medio	Doppler ad onda continua severo se > 15 mmHg
Pressione polmonare	Ipertensione polmonare severa se > 70 mmHg con Doppler ad onda continua da insufficienza tricuspidale
Decisione terapeutica stenosi mitralica sintomatica	
Valvuloplastica	Score Wilkins < 8 Assenza di trombi Infarto miocardico lieve Commissure simmetriche Assenza di calcio o una commissura calcifica
Commissura chirurgica	Trombi in atrio sinistro Calcificazioni asportabili Apparato sottovalvolare fuso
Indicazione sostituzione	Score > 10 Trombi in atrio sinistro Infarto miocardico lieve
Follow-up annuale/semestrale (secondo risultato)	Area Gradiente medio Pressione sistolica polmonare Difetto interatriale residuo
Restenosi	Area ≤ 1.5 cm^2 o riduzione del 50% dell'area acquisita

PISA = proximal isovelocity surface area.

Conclusioni

La valvuloplastica mitralica va eseguita in pazienti sintomatici in tutti i casi in cui la valvola sia idonea con la certezza di un buon risultato. Essa è da preferire alla commissurotomia a cielo chiuso che trova spazio solo nei paesi in via di sviluppo.

La commissurotomia a cielo aperto rappresenta un'alternativa alla valvuloplastica nei casi in cui l'interessamento sia prevalentemente sottovalvolare. La sostituzione valvolare è necessaria per valvole con alto score e fortemente calcifiche.

Riassunto

La diagnosi di stenosi mitralica è fatta con l'ecocardiografia bidimensionale e Doppler le quali sono capaci di identificare variazioni morfologiche e flussimetriche.

L'ecocardiografia bidimensionale può essere utilizzata per definire la morfologia della valvola mitrale con la valutazione della mobilità, l'ispessimento, le calcifi-

- Copyright - Il Pensiero Scientifico Editore downloaded by IP 3.137.183.14 Sun, 28 Apr 2024, 02:57:15

cazioni dei lembi e la condizione dell'apparato sottovalvolare. Wilkins ha proposto un punteggio da 1 a 4 per ciascuna di queste variabili. Uno score < 8 e commissure simmetriche ed elastiche sono importanti quando si valutano i tempi e il tipo di intervento da fare come valvuloplastica percutanea o commissurotomia chirurgica. Un punteggio > 10, insufficienza mitralica superiore a lieve, calcificazioni su ambedue le commissure con notevole interessamento dell'apparato sottovalvolare, indirizzeranno alla sostituzione valvolare. La severità della stenosi può essere stimata dall'area bidimensionale o Doppler (pressure half-time, proximal isovelocity surface area, equazione di continuità) e con il gradiente medio transmitralico misurato mediante il Doppler ad onda continua. La valvuloplastica è indicata anche nei pazienti critici con elevato score se è controindicato l'intervento chirurgico.

Durante il follow-up è necessario un controllo seriato dell'area, del gradiente medio, della pressione sistolica in ventricolo destro, del difetto interatriale residuo e dell'insufficienza mitralica; la restenosi viene diagnosticata se l'area valvolare risulta < 50% rispetto a quella calcolata postvalvuloplastica o intervento chirurgico.

Parole chiave: Ecocardiografia; Stenosi mitralica.

Bibliografia

1. De Simone L, Caso P, D'Angelo G, et al. Stenosi mitralica. In: SIEC, ed. Linee guida SIEC. Milano: Sintagma, 1999: 163-7.
2. Wilkins GT, Weyman AE, Abascal VM, Block PC, Palacios IF. Percutaneous balloon dilatation of the mitral valve: an analysis of echocardiographic variables related to outcome and the mechanism of dilatation. Br Heart J 1988; 60: 299-308.
3. Reid CL, Chandraratna PA, Kawanishi DT, Kotlewski A, Rahimtoola SH. Influence of mitral valve morphology on double-balloon catheter balloon valvuloplasty in patients with mitral stenosis. Analysis of factors predicting immediate and 3-month results. Circulation 1989; 80: 515-24.
4. Fatkin D, Roy P, Morgan JJ, Feneley MP. Percutaneous balloon mitral valvotomy with the Inoue single-balloon catheter: commissural morphology as a determinant of outcome. J Am Coll Cardiol 1993; 21: 390-7.
5. Cannan CR, Nishimura RA, Reeder GS, et al. Echocardiographic assessment of commissural calcium: a simple predictor of outcome after percutaneous mitral balloon valvotomy. J Am Coll Cardiol 1997; 29: 175-80.
6. Prior DL, Jaber WA, Homa DA, Thomas JD, Mayer Sabik E. Impact of tissue harmonic imaging on the assessment of rheumatic mitral stenosis. Am J Cardiol 2000; 86: 573-6.
7. Gordon SP, Douglas PS, Come PC, Manning WJ. Two-dimensional and Doppler echocardiographic determinants of the natural history of mitral valve narrowing in patients with rheumatic mitral stenosis: implications for follow-up. J Am Coll Cardiol 1992; 19: 968-73.
8. Sagie A, Freitas N, Padial LR, et al. Doppler echocardiographic assessment of long-term progression of mitral stenosis in 103 patients: valve area and right heart disease. J Am Coll Cardiol 1996; 28: 472-9.
9. Cohen DJ, Kuntz RE, Gordon SP, et al. Predictors of long-term outcome after percutaneous balloon mitral valvuloplasty. N Engl J Med 1992; 327: 1329-35.
10. Martin RP, Rakowski H, Kleiman JH, Beaver W, London E, Popp RL. Reliability and reproducibility of two-dimensional echocardiographic measurement of the stenotic mitral valve orifice area. Am J Cardiol 1979; 43: 560-8.
11. Hatle L, Brubakk A, Tromsdal A, Angelsen B. Noninvasive assessment of pressure drop in mitral stenosis by Doppler ultrasound. Br Heart J 1978; 80: 131-40.
12. Pitsavos CE, Stefanadis CI, Stratos CG, et al. Assessment of accuracy of the Doppler pressure half-time method in the estimation of the mitral valve area immediately after balloon mitral valvuloplasty. Eur Heart J 1997; 18: 455-63.
13. Wang TL, Hsu KL, Hwang JJ, et al. Mismatch of mitral valve areas derived from Doppler pressure halftime and area tracing methods as an index of subvalvular mitral stenosis: new use of old tools for predicting mitral regurgitation after balloon mitral valvuloplasty. Circulation 1995; 92 (Suppl I): 466-7.
14. Faletra F, Pezzano A Jr, Fusco R, et al. Measurement of mitral valve area in mitral stenosis: four echocardiographic methods compared with direct measurement of anatomical orifices. J Am Coll Cardiol 1996; 28: 1190-7.
15. Binder TM, Rosenhek R, Porenta G, Maurer G, Baumgartner H. Improved assessment of mitral valve stenosis by volumetric real-time three-dimensional echocardiography. J Am Coll Cardiol 2000; 36: 1355-61.
16. Aviles RJ, Nishimura RA, Pellikka PA, Andreen KM, Holmes DR Jr. Utility of stress Doppler echocardiography in patients undergoing percutaneous mitral balloon valvotomy. J Am Soc Echocardiogr 2001; 14: 676-81.
17. Riecansky I, Simkova I, Fridrich V, Grozajova M. Echocardiography and exercise electrocardiography in the assessment of long-term outcome after percutaneous mitral valvuloplasty. J Cardiol 2001; 37 (Suppl 1): 33-7.
18. Ha JW, Chung N, Kang SM, et al. Enhanced detection of left atrial spontaneous echo contrast by transthoracic harmonic imaging in mitral stenosis. J Am Soc Echocardiogr 2000; 13: 849-54.
19. Turi ZG, Reyes VP, Raju BS, et al. Percutaneous balloon versus surgical closed commissurotomy for mitral stenosis: a prospective, randomized trial. Circulation 1991; 83: 1179-85.
20. Patel JJ, Shama D, Mitha AS, et al. Balloon valvuloplasty versus closed commissurotomy for pliable mitral stenosis: a prospective hemodynamic study. J Am Coll Cardiol 1991; 18: 1318-22.
21. Cotrufo M, Renzulli A, Ismeno G, et al. Percutaneous mitral commissurotomy versus open mitral commissurotomy: a comparative study. Eur J Cardiothorac Surg 1999; 15: 646-51.
22. Bonow RO, Carabello B, de Leon AC Jr, et al. Guidelines for the management of patients with valvular heart disease: executive summary. A report of the American College of Cardiology/American Heart Association Task Force on Practice Guidelines (Committee on Management of Patients with Valvular Heart Disease). Circulation 1998; 98: 1949-84.
23. Cheng TO. Percutaneous balloon mitral valvuloplasty: are Chinese and western experiences comparable? Cathet Cardiovasc Diagn 1994; 31: 23-8.
24. Hameed A, Karaalp IS, Tummala PP, et al. The effect of valvular heart disease on maternal and fetal outcome of pregnancy. J Am Coll Cardiol 2001; 37: 893-9.
25. de Souza JA, Martinez EE Jr, Ambrose JA, et al. Percutaneous balloon mitral valvuloplasty in comparison with open mitral valve commissurotomy for mitral stenosis during pregnancy. J Am Coll Cardiol 2001; 37: 900-3.

- Copyright - Il Pensiero Scientifico Editore downloaded by IP 3.137.183.14 Sun, 28 Apr 2024, 02:57:15

26. Fawzy ME, Kinsara AJ, Stefadouros M, et al. Long-term outcome of mitral balloon valvotomy in pregnant women. J Heart Valve Dis 2001; 10: 153-7.
27. Arora R, Kalra GS, Murty GS, et al. Percutaneous transatrial mitral commissurotomy: immediate and intermediate results. J Am Coll Cardiol 1994; 23: 1327-32.
28. Ben Farhat M, Betbout F, Gamra H, et al. Results of percutaneous double-balloon mitral commissurotomy in one medical center in Tunisia. Am J Cardiol 1995; 76: 1266-70.
29. Palacios IF, Block PC, Wilkins GT, Weyman AE. Follow-up of patients undergoing percutaneous mitral balloon valvotomy. Analysis of factors determining restenosis. Circulation 1989; 79: 573-9.
30. Thomas MR, Monaghan MJ, Michalis LK, Jewitt DE. Echocardiographic restenosis after successful balloon dilatation of the mitral valve with the Inoue balloon: experience of a United Kingdom centre. Br Heart J 1993; 69: 418-23.
31. Iung B, Garbarz E, Michaud P, et al. Immediate and midterm results of repeat percutaneous mitral commissurotomy for restenosis following earlier percutaneous mitral commissurotomy. Eur Heart J 2000; 21: 1683-9.